

"VELES"

Animal Health Center

Ветеринарна лікарня

Odessa, Levanevskogo str.5

"Велес"


тел.+38 (048)760 12 79

e-mail:zooveles@yandex.ua

Animal: Dog .Golden Retriever.
No.:990000003293910

Exam Date: 04/03/2023
Equipment Used: MINDRAY Z6Vet

Tramin Belyok



Cardiology-Page 1

2D Measurements

Dimensions

LA/Ao(2D)

LA Diam: 2.79cm

Ao Diam: 2.09cm

LA/Ao: 1.33

M Measurements

Ventricle Volume

Teichholz(M)

IVSd: 1.17cm

LVIDd: 5.06cm

LVPWd: 1.17cm

IVSs: 1.25cm

LVIDs: 3.15cm

LVPWs: 1.32cm

EDV(Teich): 121.32ml

ESV(Teich): 39.44ml

SV(Teich): 81.88ml

EF(Teich): 67.49%

FS(Teich): 37.68%

Doppler Measurements

Mitral Valve

MV E Vel: 84.87cm/s

MV E PG: 2.88mmHg

MV A Vel: 52.37cm/s

MV A PG: 1.10mmHg

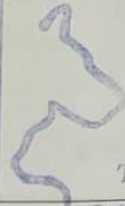MV E/A: 1.62

IVRT: 0.048s

Aortic



Animal: Dog .Golden Retriever.
No.:990000003293910



Animal Health Center
Ветеринарна лікарня
ВЕЛЕС
"Велес"
тел:+38 (048)760 12 79
e-mail:zooveles@yandex.ua

Cardiology-Page 2

AV Vmax: 124.60cm/s

AV PGmax: 6.21mmHg

Pulmonary Artery

MPA Vmax: 86.93cm/s

MPA PGmax: 3.02mmHg

TDI Measurements

MVE/A

MV E Vel: 84.87cm/s

The cavity of the left ventricle is not extended
Mitral valve: not changed Regurgitation: none
Diastolic function of the myocardium of the left ventricle is not broken.
Violation of local contractility of the left ventricle: no.
Aortic valve: the leaf is not sealed. The amplitude disclosure: normal
Regurgitation: none Aorta 20.9 mm, Left atrium 27.9 mm
IVS: not thickened; Posterior wall LV: not thickened;
The cavity of the right ventricle is not extended. Tricuspid valve: not changed.
Regurgitation: none
Valve LA: not changed. Regurgitation: none. Pulmonary artery: not expanded;
Dopplerechocardiography: pathological threads
VSD: no. TSD: no.
Pericardial fluid: no
Conclusion: Heart shaped correctly. The valve apparatus is not changed. Violations of General and intracardiac hemodynamics is not revealed.

Signature(seal):

ВЕТЕРИНАРНАЯ КЛИНИКА
Т. 760127 "ВЕЛЕС"
ОДЕССА, ДЕВАНЕВСКОГО 5
ФОП ОЛЕСЕНКО РП

Date Signed:04.03.2023.



FEDERATION
CYNOLOGIQUE
INTERNATIONALE

МІЖНАРОДНА
КІНОЛОГІЧНА
ФЕДЕРАЦІЯ

UKRAINIAN
KENNEL
UNION

КІНОЛОГІЧНА
СПІЛКА
УКРАЇНИ





HIP-ELBOW DYSPLASIA INTERNATIONAL CERTIFICATE
СЕРТИФІКАТ НА ДИСПЛАЗІЮ КУЛЬШОВОГО ТА ЛІКТЬОВОГО СУГЛОБІВ

X-rays made on / Дата проведення рентгенографічного обстеження.	04.03.2023
Of the dog / Інформація про собаку	
- Breed / Порода	GOLDEN RETRIEVER
- Name / Кличка собаки	TRAMIN BELYOK
- Sex / Стать	MALE
- Birth date / Дата народження	03.03.2022
- Studbook # / Номер родоводу	UKU.0574335
- Tattoo - chip # / Тавро - мікрочип	990000003293910
- Owner / Ім'я власника	USHAN OLENA
- Address / Адреса власника	HORIKHOVA №20 ODESA, UKRAINE 65038

Classification / Класифікація:

Hip / Кульшовий суглоб		A	B	C	D	E	Circle the relevant / Виділіть відповідний показник ступеню розвитку захворювання
Elbow / Ліктювий суглоб	Left / лівий	0	1	2	3		
	Right / правий	0	1	2	3		

The evaluation was made on / Дата проведення оцінки рентген знімку	10.05.2023
By / Ім'я спеціаліста, що проводив оцінку рентген знімку	OLEKSENKO ROMAN
This procedure has been performed according to the rules of F.C.I. / Процедура була проведена згідно з правилами МКФ	
 O. Slipchenko / О.Л. Сліпченко Signature / Підпис	 № 002891*

Animal Health Center «Veles»

Levanevskogo 5, Odessa, 65038, Ukraine
tel. +38-048-7601272, lic. # АД 036118

Сведения о животном

Pet Information

имя name	ТРАМИН БЕЛЫЙ	владелец owner	Ushan Olena
порода breed	golden retriever	микрочип microchip	990000003293910
пол sex	male	тату tattoo	-
дата рождения date of birth	03.03.2022	родословная pedigree	UKU.0574335

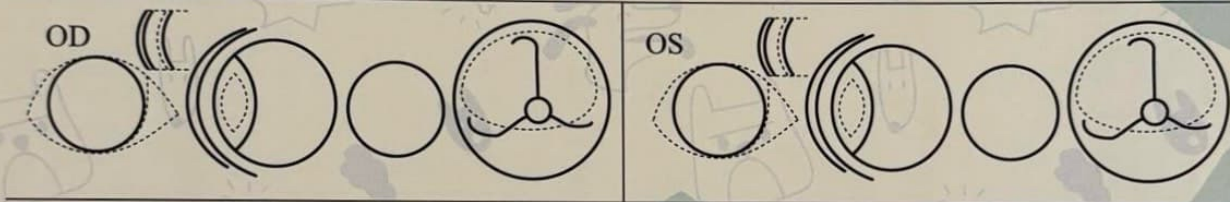
Заключение о состоянии глаз собаки Certificate of eye examination

« 10 » 04 20 23

Conclusion is valid for 12 months

Methods

- direct ophthalmoscope funduscamera
 undirect ophthalmoscope tonometry
 gonioscope others



	palpebrae	eye ball	cornea	iris	lens	vitreo	fundus
normal	<input checked="" type="checkbox"/>	<input checked="" type="checkbox"/>	<input checked="" type="checkbox"/>	<input checked="" type="checkbox"/>	<input checked="" type="checkbox"/>	<input checked="" type="checkbox"/>	<input checked="" type="checkbox"/>
pathology							
tests							

Conclusion

Animal is

health

unproved health

not health

Clinical signs of ophthalmic pathology:

normal	unproved	pathology
<input checked="" type="checkbox"/>	<input type="checkbox"/>	<input type="checkbox"/>
<input checked="" type="checkbox"/>	<input type="checkbox"/>	<input type="checkbox"/>
<input checked="" type="checkbox"/>	<input type="checkbox"/>	<input type="checkbox"/>
<input checked="" type="checkbox"/>	<input type="checkbox"/>	<input type="checkbox"/>
<input checked="" type="checkbox"/>	<input type="checkbox"/>	<input type="checkbox"/>
<input checked="" type="checkbox"/>	<input type="checkbox"/>	<input type="checkbox"/>
<input checked="" type="checkbox"/>	<input type="checkbox"/>	<input type="checkbox"/>
<input checked="" type="checkbox"/>	<input type="checkbox"/>	<input type="checkbox"/>

normal	unproved	pathology
<input checked="" type="checkbox"/>	<input type="checkbox"/>	<input type="checkbox"/>
<input checked="" type="checkbox"/>	<input type="checkbox"/>	<input type="checkbox"/>
<input checked="" type="checkbox"/>	<input type="checkbox"/>	<input type="checkbox"/>
<input checked="" type="checkbox"/>	<input type="checkbox"/>	<input type="checkbox"/>
<input checked="" type="checkbox"/>	<input type="checkbox"/>	<input type="checkbox"/>
<input checked="" type="checkbox"/>	<input type="checkbox"/>	<input type="checkbox"/>
<input checked="" type="checkbox"/>	<input type="checkbox"/>	<input type="checkbox"/>
<input checked="" type="checkbox"/>	<input type="checkbox"/>	<input type="checkbox"/>

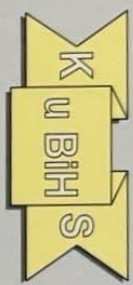PhD, MD ophthalmology

Head of Animal health center, VD

ВЕТЕРИНАРНАЯ КЛИНИКА
"ВЕЛЕС"
ОДЕССА ЛЕВАНЕВСКОГО 5
3 (048) 7601279

Dina Tereschenko

Roman Oleksenko



KINOLOŠKI SAVEZ U BOSNI I HERCEGOVINI



POVJEIJA

Za psa/kuju _____ Tamin Belyok Br. _____ UKU 15U22003-3 pasmina _____ GOLDEN RETRIEVER
u vlasništvu _____ Olena Ushan koji je ostvario uslove/uvjete za sticanje naslova


Mladi šampion Federacije Bosne i Hercegovine u ljepoti

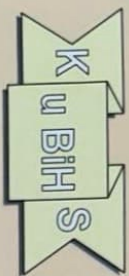Datum _____ 18. 12. 2022.



Za BKS

Refet Hadžić, generalni sekretar





KINOLOŠKI SAVEZ U BOSNI I HERCEGOVINI



POVJEIJA

Za psa/kuju _____ Tramin Belyok _____ Br. UKU 15U22003-3 _____ pasmina GOLDEN RETRIEVER _____

u vlasništvu _____ Olena Ushan _____ koji je ostvario uslove/uvjete za sticanje naslova

Mladi šampion Bosne i Hercegovine u ljepoti

Datum _____ 18. 12. 2022. _____



Za KSuBiH 