



FEDERATION
CYNOLOGIQUE
INTERNATIONALE

МІЖНАРОДНА
КІНОЛОГІЧНА
ФЕДЕРАЦІЯ

UKRAINIAN
KENNEL
UNION

КІНОЛОГІЧНА
СПІЛКА
УКРАЇНИ





HIP-ELBOW DYSPLASIA INTERNATIONAL CERTIFICATE
СЕРТИФІКАТ НА ДИСПЛАЗІЮ КУЛЬШОВОГО ТА ЛІКТЬОВОГО СУГЛОБІВ

X-rays made on/ Дата проведення рентгенографічного обстеження	31.03.2023
Of the dog / Інформація про собаку	
- Breed / Порода	GOLDEN RETRIEVER
- Name / Кличка собаки	TRAMIN THE WORLD CLOCK
- Sex / Стать	FEMALE
- Birth date / Дата народження	30.03.2022
- Studbook # / Номер родоводу	UKU.0563766
- Tattoo - chip # / Тавро - мікрочип	990000003294078
- Owner / Ім'я власника	JAMES & AMANDA CHRISTIANSEN
- Address / Адреса власника	950 W CALVADA BLVD, PAHRUMP, NV, USA 89048

Classification / Класифікація:

Hip / Кульшовий суглоб	A	B	C	D	E	Circle the relevant / Виділіть відповідний показник ступеню розвитку захворювання
Elbow / Ліктювий суглоб	0	1	2	3		
Left / лівий	0	1	2	3		
Right / правий	0	1	2	3		

The evaluation was made on / Дата проведення оцінки рентген знімку	10.05.2023
By / Ім'я спеціаліста, що проводив оцінку рентген знімку	OLEKSENKO ROMAN
This procedure has been performed according to the rules of F.C.I. / Процедура була проведена згідно з правилами МКФ	
 O. Slipchenko / О.Л. Сліпченко Signature / Підпис	 № 002873*

"VELES"

Animal: Dog, Golden Retriever.
No.:990000003294078

Odessa, Levanevskogo str.5

ВЕТЕРИНАРНАЯ КЛИНИКА
"ВЕЛЕС"
ОДЕССА ЛЕВАНЕВСКОГО 5
☎ (048)7601279



Exam Date: 17/03/2023

Cardiology-Page 1

2D Measurements

Dimensions

LA/Ao(2D)

LA Diam: 3.28cm

Ao Diam: 2.40cm

LA/Ao: 1.37

M Measurements

Ventricle Volume

Teichholz(M)

IVSd: 1.17cm

LVIDd: 4.18cm

LVPWd: 1.03cm

IVSs: 1.25cm

LVIDs: 2.12cm

LVPWs: 1.54cm

EDV(Teich): 77.53ml

ESV(Teich): 14.84ml

SV(Teich): 62.69ml

EF(Teich): 80.86%

FS(Teich): 49.12%

Doppler Measurements

Mitral Valve

MV E Vel: 72.98cm/s

MV E PG: 2.13mmHg

MV A Vel: 51.52cm/s

MV A PG: 1.06mmHg

MV E/A: 1.42

IVRT: 0.048s

Aortic

AV Vmax: 86.93cm/s

AV PGmax: 3.02mmHg



Animal: Dog, Golden Retriever
No.:990000003294078
Exam Date:17/03/2023

Cardiology-Page 2

Pulmonary Artery

MPA Vmax: 92.30cm/s

MPA PGmax: 3.41mmHg

TDI Measurements

MV E/A

MV E Vel: 72.98cm/s

Comments:

The cavity of the left ventricle is not extended
Mitral valve: not changed Regurgitation: none
Diastolic function of the myocardium of the left ventricle is not broken.
Violation of local contractility of the left ventricle: no.
Aortic valve: the leaf is not sealed. The amplitude disclosure: normal
Regurgitation: none Aorta 24.0 mm, Left atrium 32.8 mm
IVS: not thickened; Posterior wall LV: not thickened;
The cavity of the right ventricle is not extended. Tricuspid valve: not changed.
Regurgitation: none
Valve LA: not changed. Regurgitation: none. Pulmonary artery: not expanded;
Dopplerechocardiography: pathological threads
VSD: no. TSD: no.
Pericardial fluid: no
Conclusion: Heart shaped correctly. The valve apparatus is not changed. Violations of General and intracardiac hemodynamics is not revealed.

Signature(seal):

Date Signed:17.03.2023.

ВЕТЕРИНАРНАЯ КЛИНИКА
"ВЕДЕС"
ОАЕСА ЛЕВАНЕВСКОГО 3
3 (048)7601278

Animal Health Center «Veles»

Levanevskogo 5, Odessa, 65038, Ukraine
tel. +38-048-7601272, lic. # АД 036118

Сведения о животном

Pet Information

имя name	TRAMIN The World Clock	владелец owner	Ushan Olena
порода breed	golden retriever	микрочип microchip	990000003294078
пол sex	female	тату tattoo	—
дата рождения date of birth	30.03.2022	родословная pedigree	УКУ.0563766

Заключение о состоянии глаз собаки

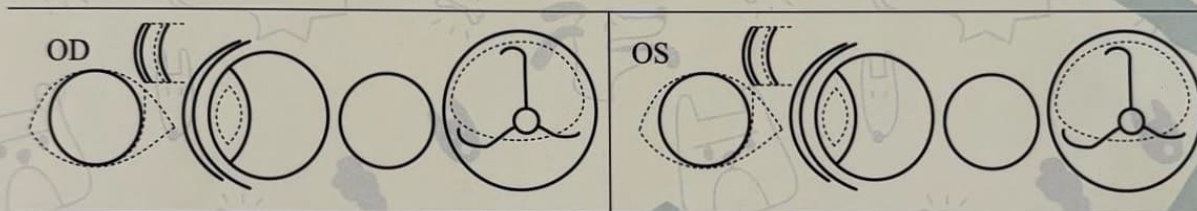
Certificate of eye examination

« 10 » 02 20 23

Conclusion is valid for 12 months

Methods

- direct ophthalmoscope funduscamera
 undirect ophthalmoscope tonometry
 gonioscope others



	palpebrae	eye ball	cornea	iris	lens	vitreo	fundus
normal	<input checked="" type="checkbox"/>	<input checked="" type="checkbox"/>	<input checked="" type="checkbox"/>	<input checked="" type="checkbox"/>	<input checked="" type="checkbox"/>	<input checked="" type="checkbox"/>	<input checked="" type="checkbox"/>
pathology							
tests							

Conclusion

Animal is

health

unproved health

not health

Clinical signs of ophthalmic pathology:

normal	unproved	pathology
<input checked="" type="checkbox"/> mycrophthalm	<input type="checkbox"/>	<input type="checkbox"/>
<input checked="" type="checkbox"/> palpebrae's aplasia (coloboma)	<input type="checkbox"/>	<input type="checkbox"/>
<input checked="" type="checkbox"/> atrezia lacrimal punctum	<input type="checkbox"/>	<input type="checkbox"/>
<input checked="" type="checkbox"/> pupilar membrana (perseverens)	<input type="checkbox"/>	<input type="checkbox"/>
<input checked="" type="checkbox"/> glaucoma	<input type="checkbox"/>	<input type="checkbox"/>
<input checked="" type="checkbox"/> entropion	<input type="checkbox"/>	<input type="checkbox"/>
<input checked="" type="checkbox"/> ectropion	<input type="checkbox"/>	<input type="checkbox"/>

normal	unproved	pathology
<input checked="" type="checkbox"/> trichiasis	<input type="checkbox"/>	<input type="checkbox"/>
<input checked="" type="checkbox"/> districhiasis	<input type="checkbox"/>	<input type="checkbox"/>
<input checked="" type="checkbox"/> corneal dystrophy	<input type="checkbox"/>	<input type="checkbox"/>
<input checked="" type="checkbox"/> cataracta	<input type="checkbox"/>	<input type="checkbox"/>
<input checked="" type="checkbox"/> lens lucsation	<input type="checkbox"/>	<input type="checkbox"/>
<input checked="" type="checkbox"/> pigment retinal atrophy	<input type="checkbox"/>	<input type="checkbox"/>
<input checked="" type="checkbox"/> retinal detachment	<input type="checkbox"/>	<input type="checkbox"/>
<input checked="" type="checkbox"/> nervus opticus atrophy	<input type="checkbox"/>	<input type="checkbox"/>

PHd, MD ophthalmology

Head of Animal health center, VD

Dina Tereschenko

Roman Oleksenko



UNIUNEA CHINOLOGICĂ DIN MOLDOVA
 КИНОЛОГИЧЕСКИЙ СОЮЗ МОЛДОВЫ
 KENNEL UNION OF MOLDOVA



CAMPIONUL JUNIOR AL MOLDOVEI



JUNIOR CHAMPION OF MOLDOVA **CERTIFICAT** ЮНЫЙ ЧЕМПИОН МОЛДОВЫ

GOLDEN RETRIEVER

TRAMIN THE WORLDS CLOCK

UKU.0563766

USHAN OLENA

28. 02. 2023

DATA _____ VICEPRESIDENT _____ Romanova O.